Journée ASRIMM 25.09.2025

Charcot-Marie-Tooth chez l'adulte: clinique et physiopathologie

PD MERc Alex Vicino
Unité Nerf-Muscle
Service de Neurologie- DNC
CHUV

SUR UNE FORME PARTICULIÈRE

D'ATROPHIE MUSCULAIRE PROGRESSIVE

SOUVENT FAMILIALE

DÉBUTANT PAR LES PIEDS ET LES JAMBES
ET ATTEIGNANT PLUS TARD LES MAINS

Par J.-M. CHARCOT et P. MARIE

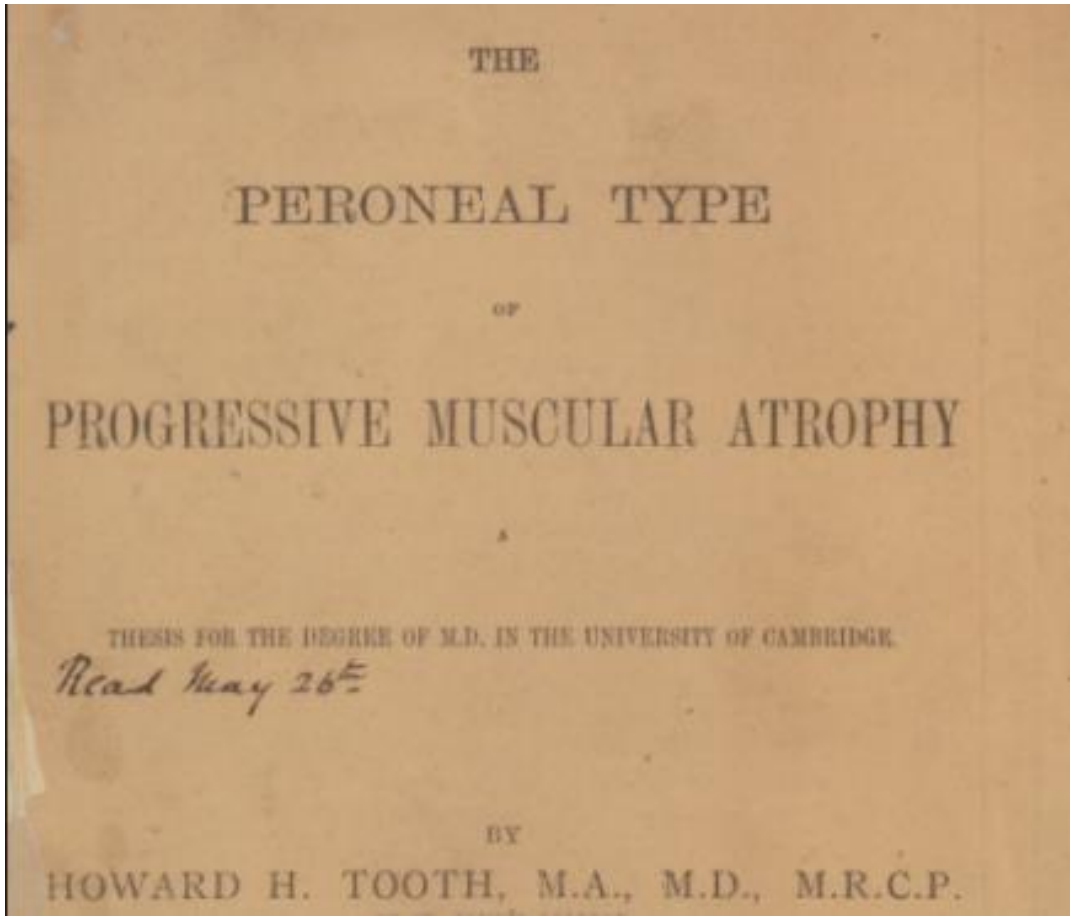

THE

PERONEAL TYPE

OF

PROGRESSIVE MUSCULAR ATROPHY

A

THESIS FOR THE DEGREE OF M.D. IN THE UNIVERSITY OF CAMBRIDGE.

Read May 26th

BY

HOWARD H. TOOTH, M.A., M.D., M.R.C.P.

Neuropathies héréditaires: les grands groupes



Moteur

Sensitif

Autonome

Neuropathies de Charcot-Marie-Tooth

HNPP - Neuropathie héréditaire avec hypersensibilité à la pression

Neuropathie amyloïde héréditaire à transthyrétine

dHMN
Neuropathies héréditaires motrices distales

HSAN
Neuropathies héréditaires sensitive et autonome

Maladies héréditaires du motoneurone

canton de vaud

CHUV

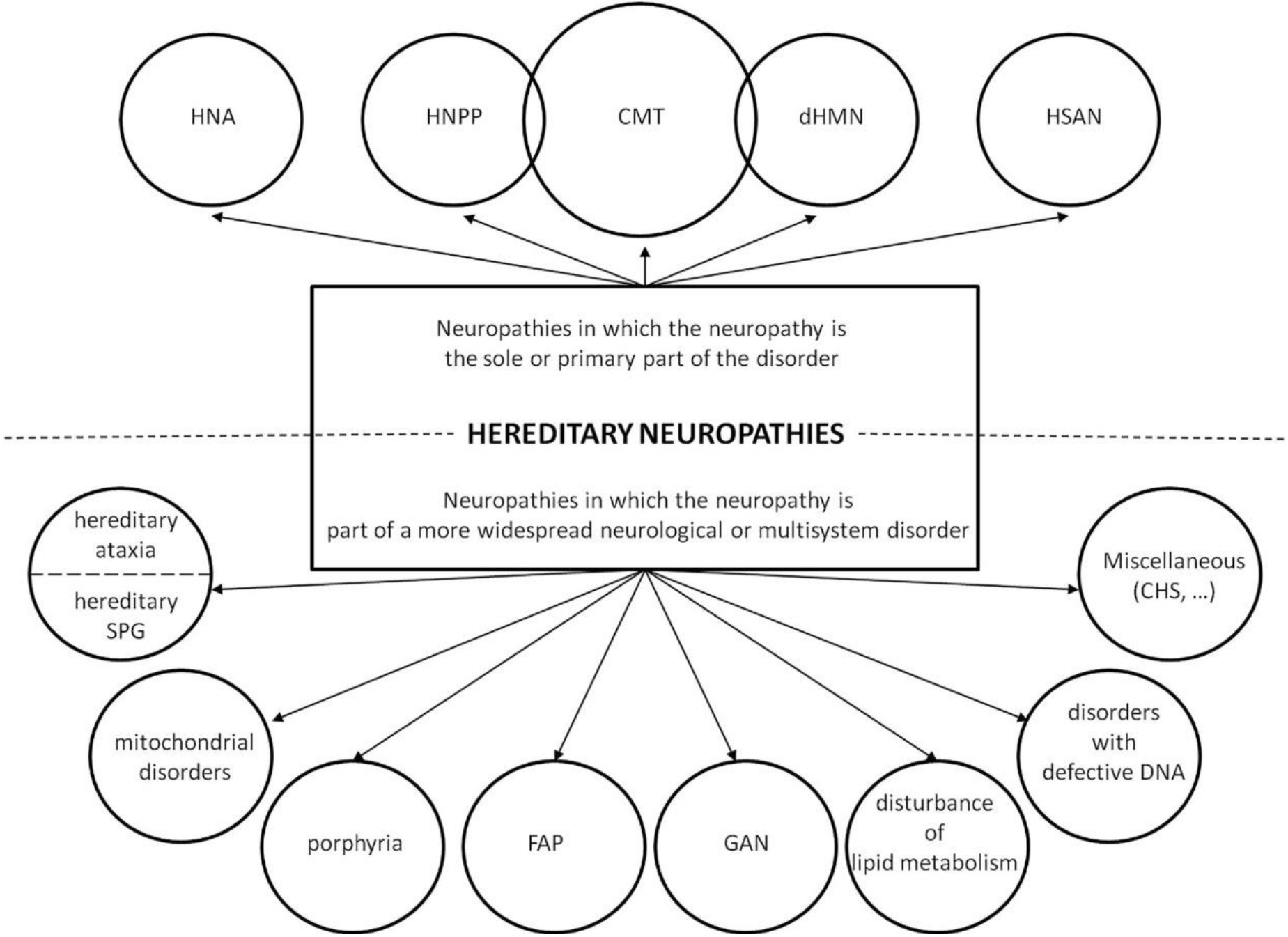

Mathis – Journal of Medical Genetics 2015

Charcot-Marie-Tooth: un groupe hétérogène de maladies rares

Prévalence globale estimée à 10-30 personnes / 100’000. Âge de début très variable

Toutes ensemble, représentent la pathologie neuromusculaire héréditaire la plus commune.

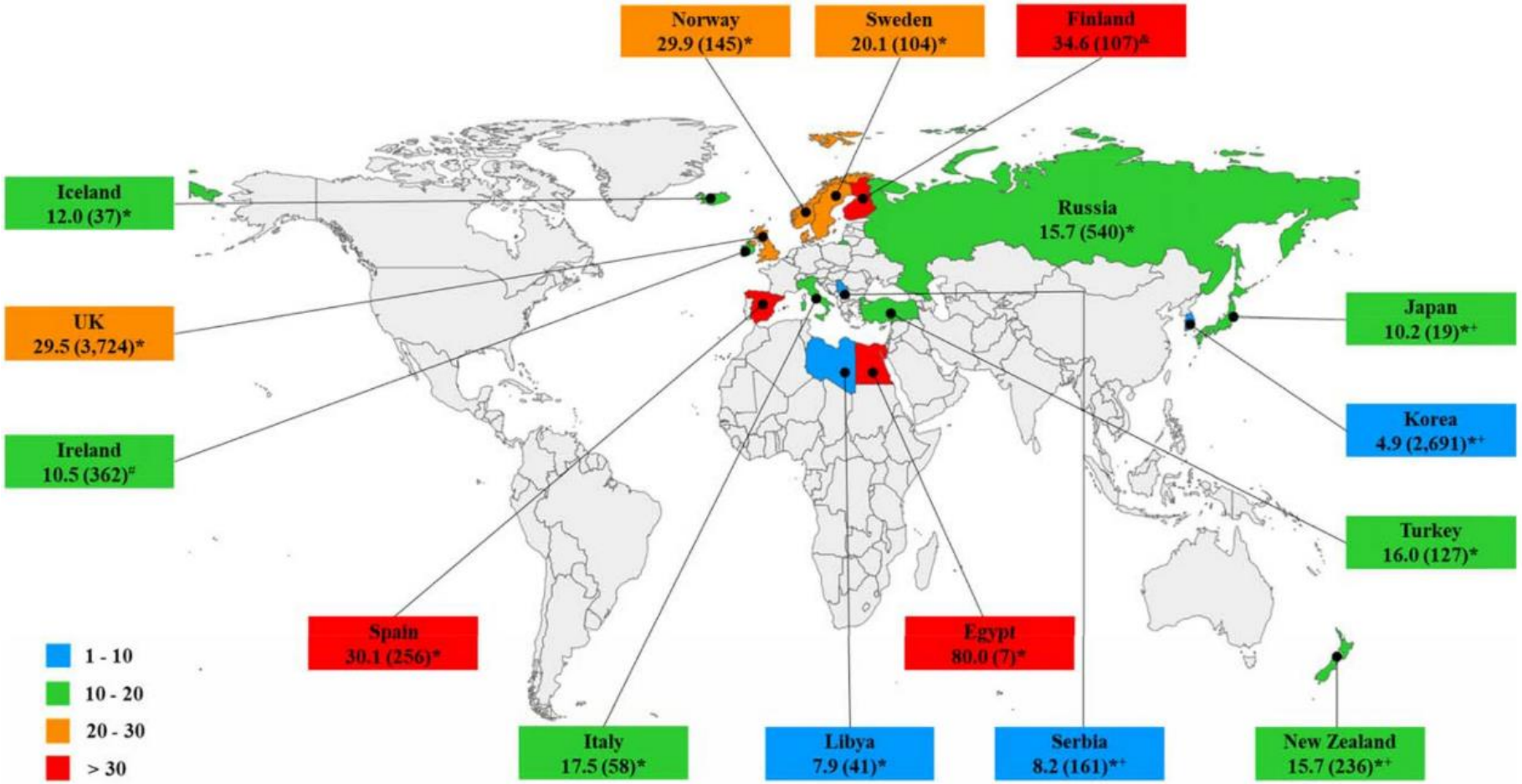

Barreto – Neuroepidemiology 2016
Ma – Journal of Neurology 2023

Classification actuelle

Plusieurs classifications élaborées depuis les années ‘70.

Actuellement, classification mixte, incluant phénotype électroclinique et mode d’héritage.

	Phénotype	Transmission
CMT 1	Démyélinisant	Autosomique dominant
CMT 2	Axonal	Autosomique dominant
CMT X	Démyélinisant	Lié à l’X
CMT 4	Démyélinisant ou axonal	Autosomique récessif

Manque de correspondance précise génotype-phénotype

→ classification électroclinique imprécise (obsolète?)

Autosomal dominant CMT1	
CMT1A (118220)	17p dup. (*PMP22*)
	PMP22 point mutation
CMT1B (118200)	*MPZ*
CMT1C (601098)	*LITAF*
CMT1D (607678)	*EGR2*
CMT1F (607734)	*NEFL*
CMT1 plus (614434)	*FBLN5*
SNCV/CMT1 (608236)	*ARHGEF10*
Autosomal recessive CMT1	
CMT4A (214400)	*GDAP1*
CMT4B1 (601382)	*MTMR2*
CMT4B2 (604563)	*SBF2*
CMT4B3 (615284)	*SBF1*
CMT4C (601596)	*SH3TC2*
CMT4D or HMSNL (601455)	*NDRG1*
CMT4E (605253)	*EGR2*
CMT4F (614895)	*PRX*
CMT4G or HMSN Russe (605285)	*HK1*
CMT4H (609311)	*FGD4* (Frabin)
CMT4J (611228)	*FIG4*
CCFDN (604168)	*CTDP1*
CMT4	SURF-1

Autosomal dominant CMT2	
CMT2A (609260)	*MFN2*
CMT2B or HSAN1B (600882)	*RAB7*
CMT2C (606071)	*TRPV4*
CMT2D (601472)	*GARS*
CMT2E (607684)	*NEFL*
CMT2F (606595)	*HSPB1*
CMT2I (607677)	*MPZ*
CMT2J (607736)	*MPZ*
CMT2K (607831)	*GDAP1*
CMT2L (608673)	*HSPB8*
CMTDIB or CMT2M (606482)	*DNM2*
CMT2N (613287)	*AARS*
CMT2P (614436)	*LRSAM1*
CMT2Q (615025)	*DHTKD1*
HMSNP (604484)	*TFG*
CMT2	*MARS*
CMT2	*HARS*
CMT2	*VCP*
SPG10 (604187)	*KIF5A*
CMT2	*MT-ATP6*
Autosomal recessive CMT2	
CMT2B1 (605588)	*LMNA*

→ Tendance à considérer les mutations individuelles (classification par gène).

canton de vaud

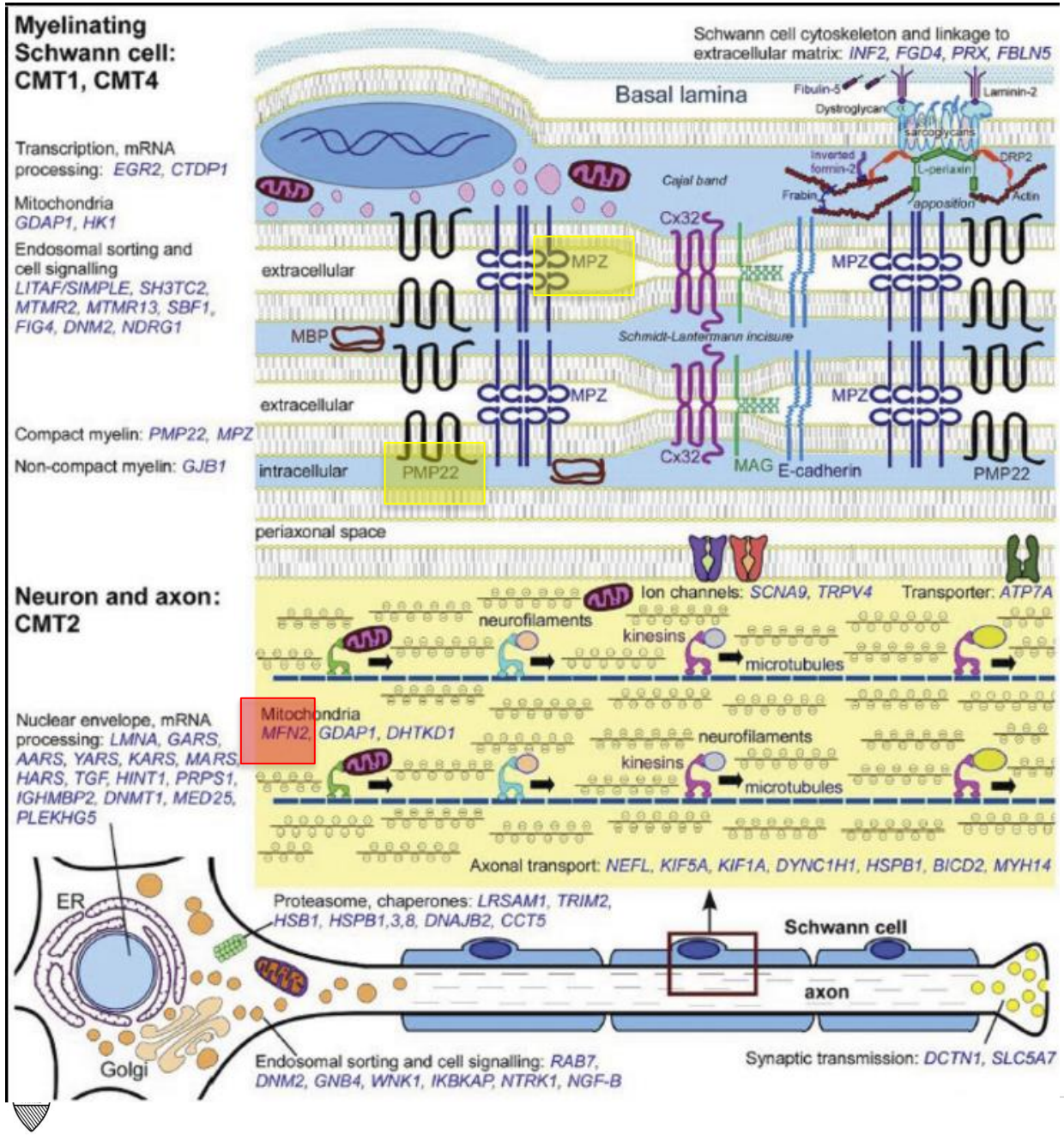

Mutations décrites dans > 100 gènes

Codant pour protéines de structure ou fonction

- De la cellule de Schwann
- De l’axone

Quelle mutation?

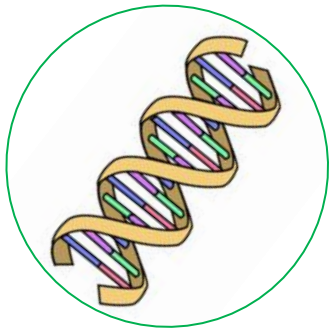

Mutation retrouvée dans environ 60-80% des patients

Seulement 20-40% dans les formes axonales…

PMP22, duplication	(CMT1a)
GJB1	(CMTX)
MFN2	(CMT2)
MPZ	(CMT1b et CMT2)
PMP22, délétion	(HNPP)

Fridman – JNNP 2014

Présentation clinique

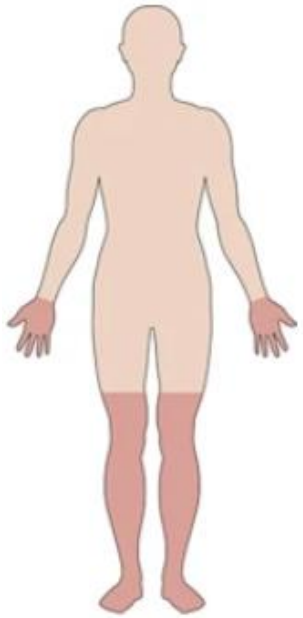

- Polyneuropathie sensitivo-motrice longueur dépendante
- Amyotrophie distale (possibles déformations ostéo-articulaires)
- Hypo-aréflexie
- Asthénie modérée: fréquente
- Dysautonomie possible (tardive)

Situations particulières

- Stroke-like ou ADEM-like avec déficit focaux récurrents (83% de CMTX / *GJB1*)
- Association avec lésions du SCN (IRM), pouvant être transitoires
- Atteinte neurocognitive subtile possible

Présentation clinique: examen de la tête aux pieds

Déformité distale due à l'amyotrophie chronique des muscles intrinsèques du pied:

- Pied creux
- Orteils en griffe (en marteau)
- Présent dans 90% des patients avec CMT1A

CAVE: non spécifique!

Retrouvée aussi dans :neuropathies acquises chroniques, infirmité motrice cérébrale

Approche diagnostique

Symptômes parfois subtils :

- Installation très lentement progressive, insidieuse
- Importance de «creuser» l'anamnèse

  → Difficultés motrices/sportives pendant l'enfance, âge scolaire, armée…?
- Anamnèse familiale (CAVE: mutations *de novo* fréquentes)
- Symptômes particuliers: héméralopie (décrite dans certaines variantes *MPZ, MFN2*).

Examen clinique

- Présentation classique de polyneuropathie longueur-dépendante
- Inspection: hypertrophie nerveuse; pied creux
- Si suspicion d'atteinte cognitive lors de l'interrogatoire → status neurocognitif

Électro-neuro-myo-graphie

Essentielle pour :

- Confirmer la polyneuropathie, l'atteinte motrice et sensitive
- Exclure diagnostics différentiels
- Déterminer le phénotype électrophysiologique
- «chiffre magique»: 38 m/s → vitesse de conduction motrice du n. médian à l'avant-bras
- Démyélinisant: habituellement, anomalies uniformes et homogènes
- En cas d'atteinte motrice «pure»→ diagnostic différentiel avec myopathies distales (TA-EDB)

ENMG: indices utiles

Discordance électro-clinique

- Anomalies électrophysiologiques sévères, tableau clinique peu atteint
- CAVE: pas sensible ni spécifique!

Morphologie des potentiels

- CMT1a: anomalies démyélinisantes diffuses sans désynchronisation

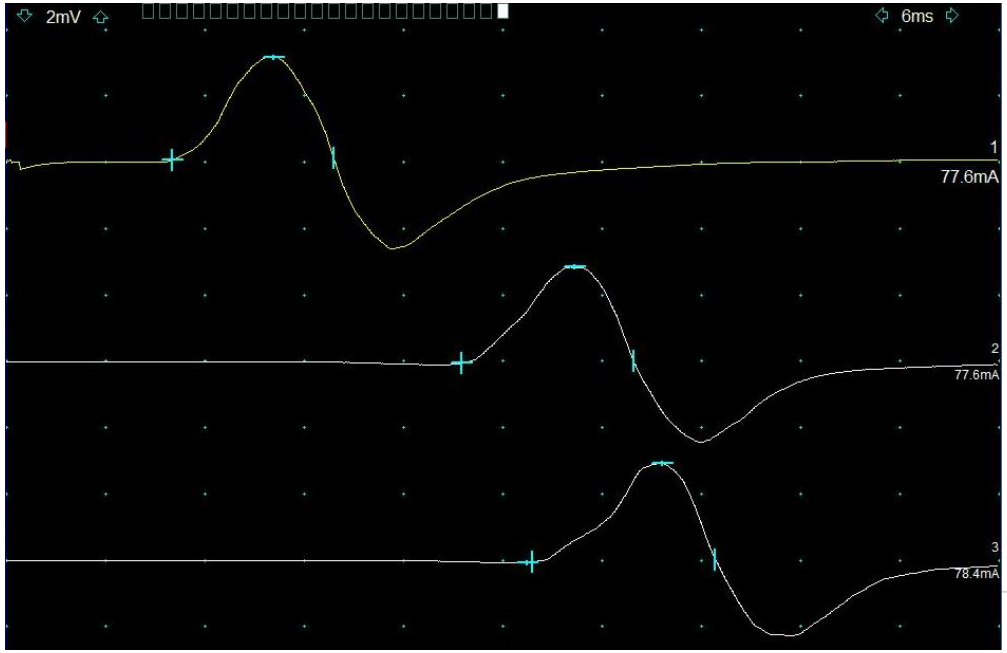

R Fibular - Recording EDB

A1 A2 A3 A4

#	Sites	Rec. Site	Lat ms	Amp mV	Surf. mVms	Dur ms
A1	Ankle	Extensor digito	10.0	3.1	17.4	9.8
A2	Fibula	Extensor digito	27.5	2.9	16.2	10.4
A3	Knee	Extensor digito	31.8	3.0	16.0	11.1
A4	F-fibula	Extensor digito				

#	Segments	Dist mm	rArea-%	Velocity m/s
	Ankle - Extensor digitorum	80		
	Fibula - Ankle	370	96.7	21
	Knee - Fibula	90	99.0	21

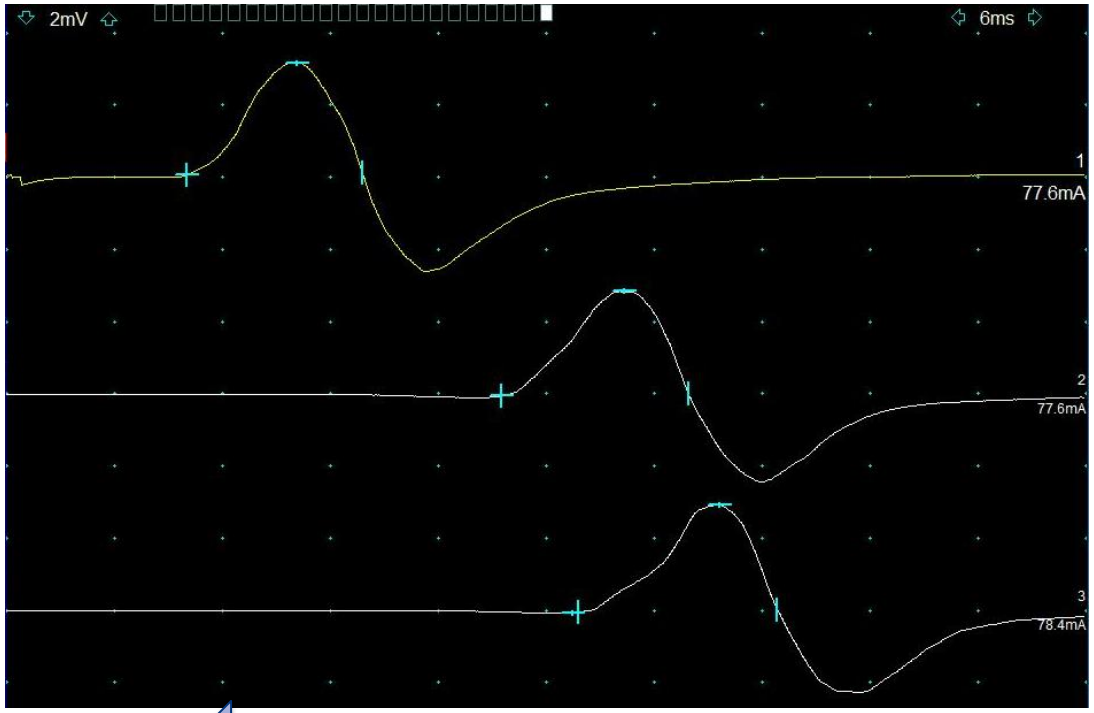

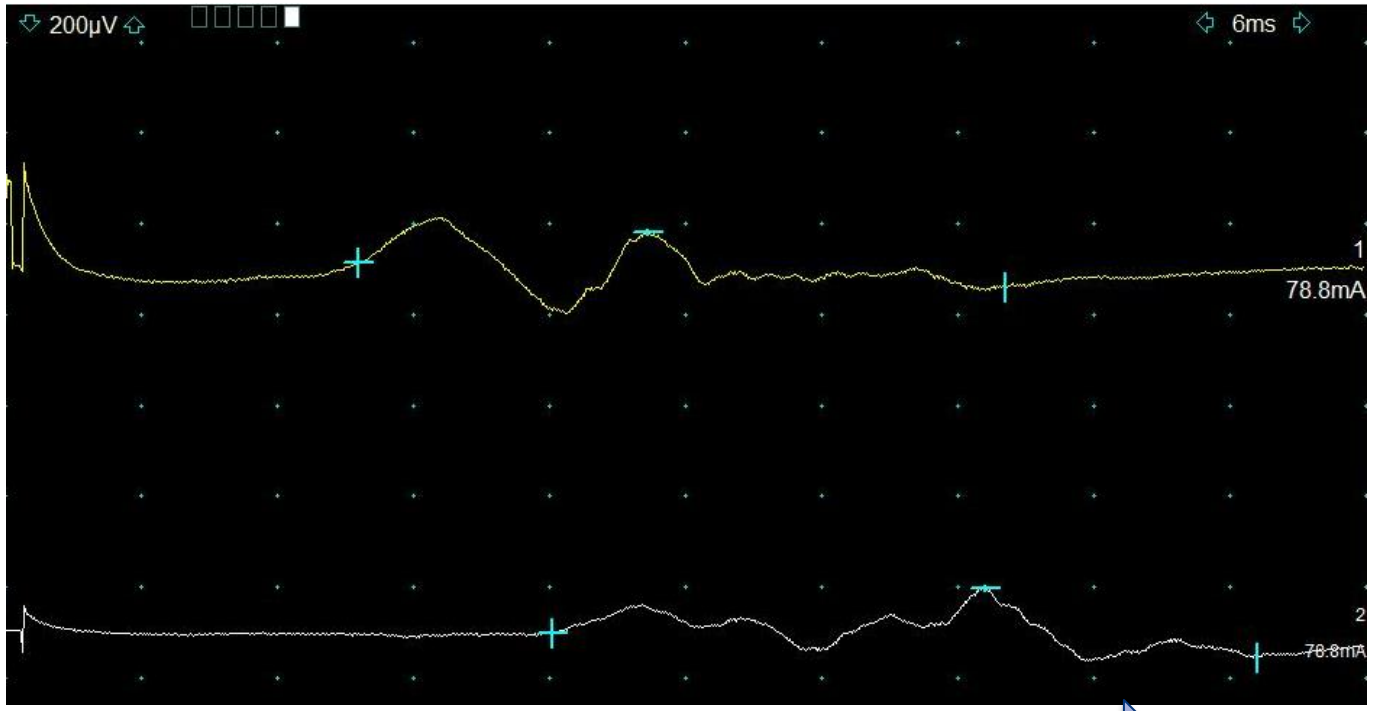

Plutôt héréditaire

Plutôt acquis

<u>CAVE</u>:

Des CMT associés à certaines mutations (ex. *GJB1, FIG4, PCK2*) peuvent se présenter avec une désynchronisation, dispersion temporelle pathologique et même des blocs de conduction.

Considérer les situations cliniques avec du bon sens. Éviter les dogmes!

CMT versus CIDP

Le diagnostic différentiel peut être difficile, notamment en cas de

- CIDP lentement progressive
- Formes de CMT avec aspect «démyélinisant acquis»: blocs, désynchronisation
- Certaines CMT (3.2%) sont traités par IVIG: dépense et risques inutiles!

→ importance du suivi structuré des CIDP avec scores pour objectiver une réponse

→ S'interroger si jeun âge, moteur au début, pas de prise de contraste IRM, LCR avec peu de protéinorachie

Charcot–Marie–Tooth disease misdiagnosed as chronic inflammatory demyelinating polyradiculoneuropathy: An international multicentric retrospective study

european journal of neurology
the official journal of the european academy of neurology
Open Access

Fabien Hauw, Guillaume Fargeot, David Adams, Shahram Attarian, Cécile Cauquil, Jean-Baptiste Chanson, Alain Créange, Thierry Gendre, Kumaran Deiva, Emilien Delmont, Bruno Francou, Steeve Genestet, Thierry Kuntzer, Philippe Latour, Gwendal Le Masson, Laurent Magy, Clotilde Nardin, François Ochsner, Guilhem Sole, Tanya Stojkovic, Thierry Maisonobe, Céline Tard, Peter Van den Berghe, Andoni Echaniz-Laguna ... See fewer authors

Neuroimagerie

<u>Ultrason neuromusculaire (NMUS)</u>:

- Élargissement diffus, proximal > distal des nerfs (taille de surface transverse)
- Saut de calibre distaux sont possibles
- Même précaution que pour l'ENMG: ne pas être dogmatique.

IRM

Utile pour exploration des sites non accessibles

(plexus lombaire)

Absence de prise de contraste

Take home messages

- CMT: groupe hétérogène de pathologies nerveuses génétiques
- Indices
  - Patient jeun
  - Début «plus moteur»
  - Discordance électro-clinique
  - US +++ (notamment pour patient plus âgé, ENMG sévère, sans cause retrouvée)

Considérer l'ensemble du tableau, aucun de ces élément est sensible ou spécifique au 100%

- Analyse moléculaire → si démyélinisant, pied creux: tester *PMP22*.

  Si négatif ou axonal→ panel
- Faire attention aux DD (caméléons), notamment CIDP sans réponse objective aux IVIG